



Groupe Hospitalier
Artois-Ternois

CENTRE HOSPITALIER D'ARRAS

Prise en charge d'une douleur neuropathique en Structure Douleur Chronique



Dr Karine LEGRAND, Médecin Coordinateur de la Structure Douleur Chronique du CH ARRAS



Le 5 juin 2019, ARRAS

Cas Clinique 1

- Madame G., 81 ans, veuve, 2 enfants, retraitée du prêt-à-porter
- Douleurs chroniques du poignet gauche
- Suivi en Cs Douleur de 08/2018 à 01/2019, vue 5 fois

Cas Clinique 2

- Monsieur A., 45 ans, marié, 5 enfants, pâtissier
- Douleurs chroniques du flanc droit
- Suivi en Cs Douleur de 01/2018 à aujourd'hui, vu 11 fois

Motif de consultation

Mme G.

- En décembre 2014 opérée d'un canal carpien droit et d'un doigt à ressaut du 1^{er} rayon gauche, sous ALR
- Adressée par un chirurgien qu'elle a consulté pour douleurs persistantes, après bilan étiologique IRM rachis cervical et EMG
- + Evoque des douleurs d'épaule plus récentes

Mr A.

- En mai 2017 Néphrectomie droite pour un adénocarcinome à cellules claires rénales bien différencié de grade II avec ablation de la 12^{ème} côte flottante ; sous AG et Péridurale
- Adressé par son médecin traitant pour douleurs persistantes flanc droit

Traitement antalgique à la 1^{ère} Cs

Mme G.

- LAROXYL 3 gttes le soir maxi sinon somnolence et hallucinaions visuelles : plus de douleur des doigts mais persiste douleur paume de main
- IXPRIM 1/j maxi car vertiges
- Echec du VERSATIS
- Kiné et Balnéothérapie arrêtés.

Mr A.

- GABAPENTINE 800 mg *3/j.
- DOLIPRANE 4g/j
- VERSATIS Emplâtre 1/j depuis 8 jours
- + URBANYL 1 cp au couché

Intolérance au TRAMADOL, LAMALINE ; Non soulagé par ACUPAN.

Evaluation douleur et impact sur la qualité de vie

Mme G.

- EN = 8/10, localisation paume de main, fond douloureux et paroxysmes hyperalgiques, journée et nuit, brulures, tiraillements, soulagée par le froid
- A du arrêter le tricot
- Score HAD = 11+9, score de Beck 8
- Evoque le décès de son mari début 2014 et beaucoup d'inquiétude en lien avec l'acte chirurgical

Mr A.

- EN entre 8 et 9/10, flanc droit cicatrice irradiant en inguinal et lombaire bas, douleur de fond et paroxysmes hyperalgiques, lourdeur, engourdissement, coups de poignard, décharges électriques, douleurs pénétrantes ; « épuisantes, angoissantes, obsédantes, déprimantes »
- Impact sur humeur HAD 13+9, Beck 9, relation aux autres, plus irritable, sommeil (travaillait la nuit)
- Ne peut reprendre d'activité professionnelle
- Evoque l'annonce du diagnostic, brutal, émotion encore présente

Mme G.

- Allodynie dynamique face palmaire de main
- Hyperalgésie au froid, Hypoesthésie au chaud dans le territoire du nerf médian
- Ex de l'épaule évoque conflit sous acromial, pas de signe de rupture de coiffe

Mr A.

- Allodynie sévère 6g + au chaud flanc droit, hyperalgésie pericatricielle +++, qq zones d'hyposensibilité ;
- syndrome rachidien dorsolombaire modéré (ATCD TV L1).

CAT proposée

Mme G.

- Informations / sensibilisation périphérique et centrale et les 4 composantes de la douleur chronique
- Emplâtre de Capsaïcine
- Cs avec son rhumatologue pour l'épaule

Mr A.

- Informations / sensibilisation périphérique et centrale et les 4 composantes de la douleur chronique, facteur émotionnel
- Augmentation progressive GABAPENTINE
- VERSATIS sur zone allodynique
- Travail sur les facteurs émotionnels : HYPNOSE

Mme G.

- Après 1^{er} emplâtre plus de douleur de fond, persiste des paroxysmes hyperalgique et allodynie moins sévère
- Epaule : arthrose acromio clavulaire, tendinopathie du supra épineux sans rupture : kinésithérapie

Mr A.

- TTT GABAPENTINE 1200 mg *3/j et VERSATIS Initiation à l'AUTO HYPNOSE 3 séances, pratiqué au domicile, efficace
- 03/2018 douleur de fond contrôlée mais paroxysmes hyperalgiques : proposition TENS (électrodes hors zone allodynique)
- Douleurs contrôlées

Mme G.

- Soulagée après 2 applications d' Emplâtre de Capsaïcine, posés à 3 mois d'intervalle ; parfois sensation de chaleur mais non désagréable ; dort 7H/nuit

Mr A.

- 06/2018 Récidive des douleurs avec GABPENTINE, TENS, HYPNOSE, VERSATIS ; a essayé LYRICA, non toléré
- Amène UroTDM pas de récurrence de lésion tumorale, formation lithiasique 3mm pole inf rein droit
- Ex clinique Allodynie étendue centrée sur la cicatrice
- Proposition QUTENZA + Nouvelle séance d'HYPNOSE

Evolution

Mme G.

- Va bien

Mr A.

- 2 mois post QTZ va bien, a rendu le TENS et utilise moins l'HYPNOSE
- Persiste allodynie : proposition 2^{ème} QTZ
- Fait Kiné et ostéopathie

Mme G.

- Va bien

Mr A.

01/2019

- 2ème QTZ : efficacité de quelques jours seulement
- Inquiétude/récidive carcinome ?
- Rencontre avec la psychologue : travail sur les croyances
- Plus de suivi urologique, proposition CS Urologue CH A,

Mme G.

- Va bien

Mr A.

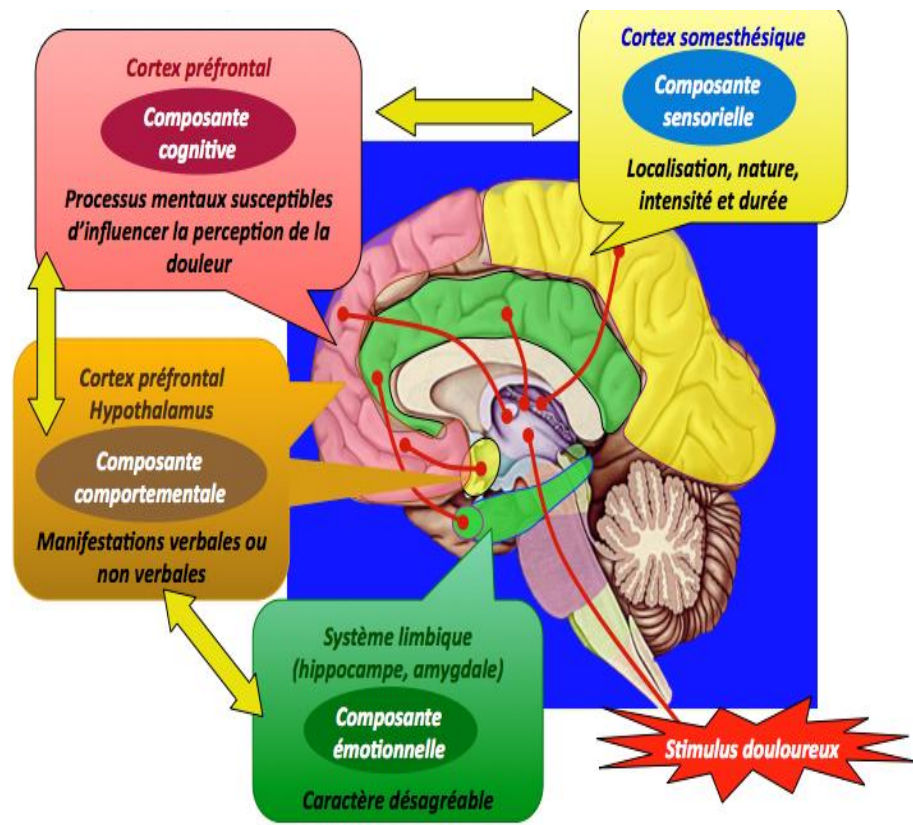
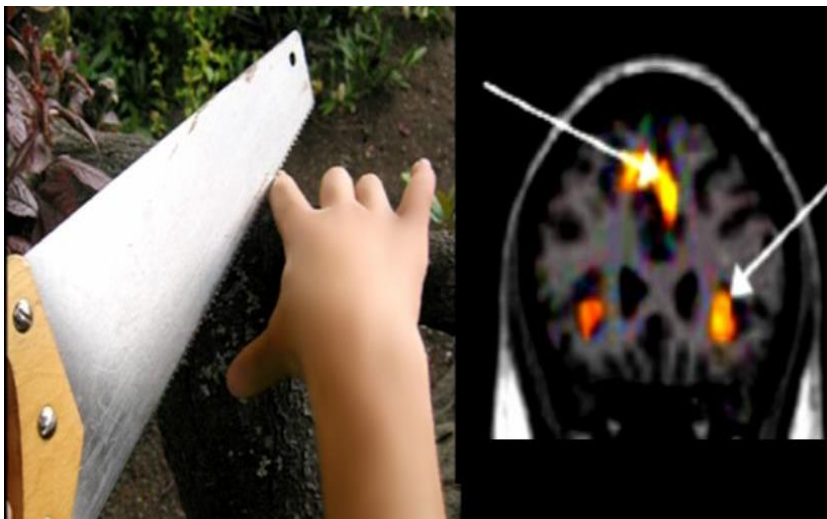
- UroTDM RAS, CS Urologue CH A : patient rassuré
- Allodynie très localisée sur la cicatrice : Infiltration d'AL, soulagé 2 mois ; infiltration renouvelée
- Pas de possibilité de sevrage GABAPENTINE, bien toléré
- Invalidité catégorie 2, nouveau projet professionnel, déménagement dans une autre région envisagé

La Douleur Chronique

- ***La Douleur est une expérience sensorielle et émotionnelle désagréable, associée à une lésion tissulaire réelle ou potentielle, ou décrite en termes d'une telle lésion.***
- ***DC = Depuis plus de 3 mois***

	Douleur Aigue	Douleur Chronique
Finalité biologique	Utile Protectrice	Inutile Destructrice
Mécanisme générateur	uni factoriel	plurifactoriel
Manifestations somato-végétatives	réactionnelles	Habitude entretien
Comportement	réactionnel	appris
Modèle	Médical classique	Pluridisciplinaire Somato-psychique
Objectif thérapeutique	Curatif	Ré adaptatif

Les 4 composantes de la Douleur



Douleur neuropathique

La douleur neuropathique = lésion du SN périphérique ou central

Périphérique:

Domage ou dysfonctionnement d'un nerf, tronc nerveux ou plexus, suite à des lésions mécaniques, chimiques, infectieuses ou dégénératives

Centrale:

Traduit une lésion ou un dysfonctionnement de la moëlle ou de l'encéphale

Peuvent induire secondairement un dysfonctionnement du système nerveux autonome

Epidémiologie

Etude STOPNEP (Bouhassira et al., 2008) :

Study Of the Prevalence of Neuropathic Pain

Questionnaire DN4

Douleurs chroniques : 31% de la population générale

Douleurs neuropathiques : 7% de la population

Intensité modérées à intenses : 19,9%

46,3% ont moins de 60 ans

1ère région : Nord Pas de Calais

☑ Traumatismes (ouvriers, agriculteurs), diabète, alcool...



Contexte de survenue des DN

Lésion ou maladie connue ou suspectée du SN ; contexte post opératoire ;

Traumatismes : chirurgie, SDRC, amputation, Lésion de ME

Compression : canal carpien, radiculopathie

Métaboliques : diabète

Ischémiques/maladie vasculaire : AVC, syndrome thalamique

Infectieuses : Zona, HIV...

Toxiques : CT, antituberculeux, nitrofurantoïne

Immunologiques : SEP

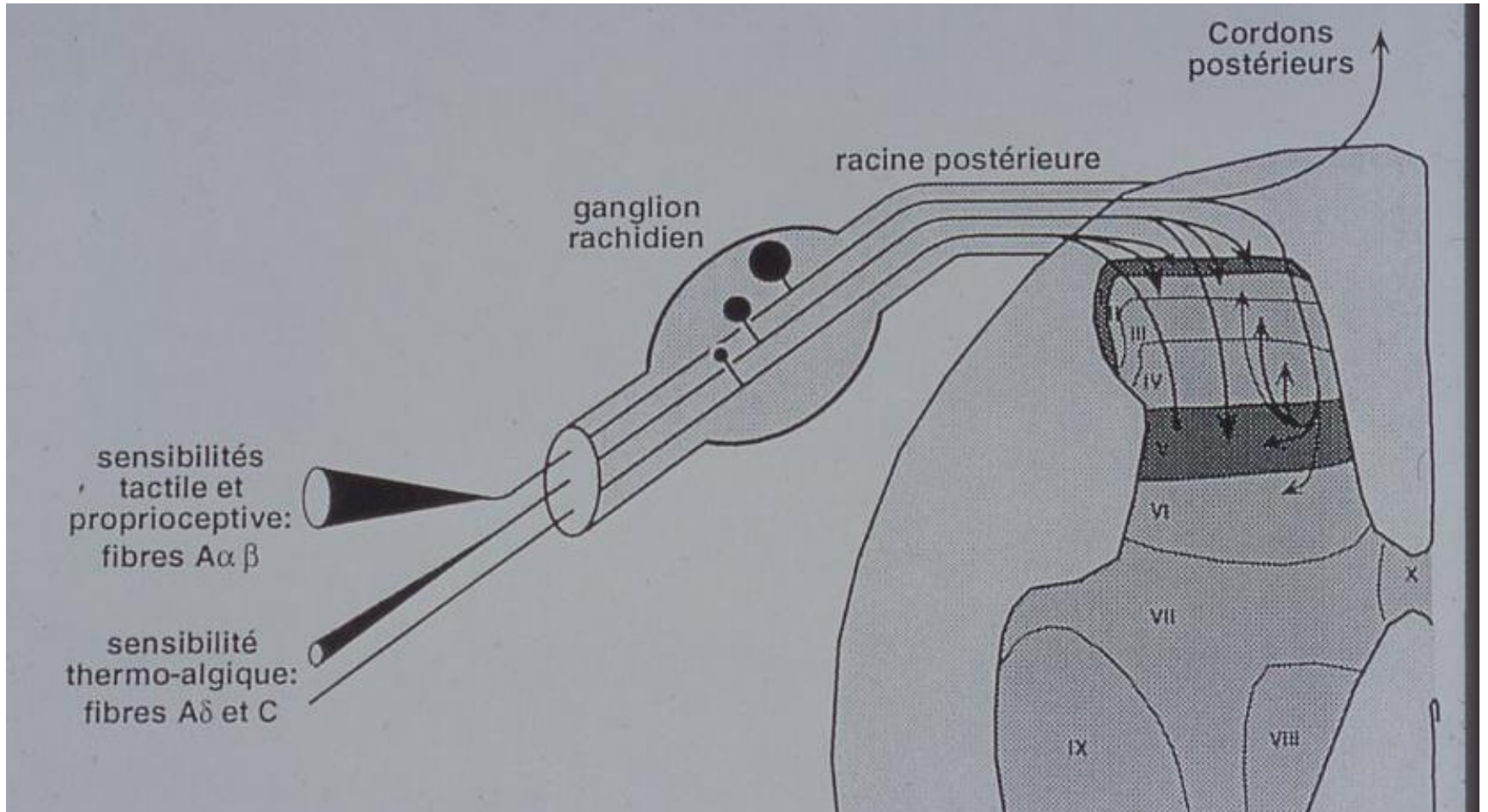
Héréditaires : maladie de Fabry

Décours temporel entre lésion et douleur, parfois plusieurs semaines ou mois

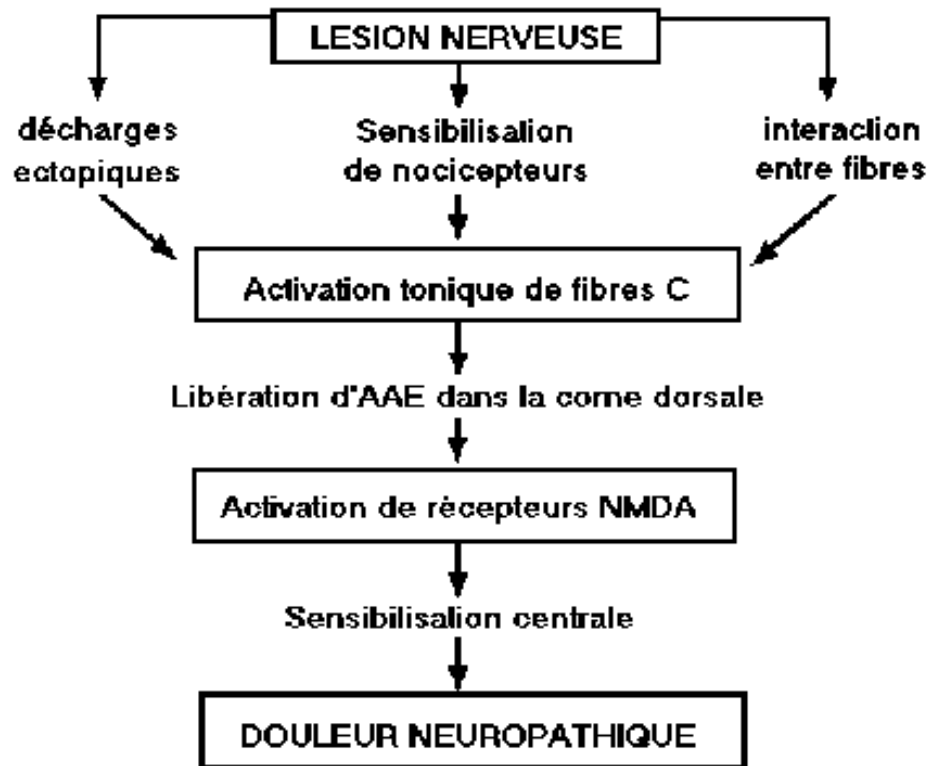
:

Douleur chronique post opératoire

Amputation	65 % > 3 mois
Mastectomie	30 % > 1 an
Thoracotomie	55 % > 6 mois
Cholecystectomie	20 % > 1 an
Herniorraphie	5 à 30 % > 6 mois
Chirurgie dentaire	3 à 13 %
Méniscectomie	44 % à 6 mois
Prothèse de hanche	13 % à 1 an
Amputation rectale	12 % à 5 ans



Mécanisme de la Douleur Neuropathique



Douleur Neuropathique : la clinique

Douleur spontanée

- Continues profondes/Superficielles (*brulure, froid douloureux*)
- Paroxystiques (*élancements, coup de poignard, décharges électriques*)

Douleur provoquée

- Stimulation non nociceptives = Allodynie
- Stimulation nociceptives = Hyperalagésie

Mécanique Profondes/Superficielles

Dynamique = Frottement/Statique = *pression, piqure*

et/ou Thermique Profondes/Superficielles

Chaud/Froid

Douleur Neuropathique : la clinique

Sensations positifs non douloureuses

Engourdissement, fourmillements, picotements, démangeaisons

Signes neurologiques négatifs dans la zone douloureuse

- Déficit thermo-algique : pique, chaud, froid
- Déficit sensitif autre : tact, proprioception
- Déficit moteur, anomalies des ROT

Signes neurologiques positifs dans la zone douloureuse

- Anomalie au frottement, pression, chaud, froid

Aire douloureuse

La douleur siège dans un territoire déficitaire systématisé compatible avec une lésion neurologique périphérique ou centrale

Aide au diagnostic

Questionnaire DN4 (Douleur Neuropathique en 4 questions)

Se 82.9 % ; Sp 89.9 %

Question 1 : La douleur présente-t-elle une ou plusieurs des caractéristiques suivantes ?

	OUI	NON
1- Brûlure		
2- Sensation de froid douloureux		
3- Décharges électriques		

Question 2 : La douleur présente-t-elle associée, dans la même région, à une ou plusieurs de caractéristiques suivantes ?

	OUI	NON
1- Fourmillements		
2- Picotements		
3- Engourdissements		
4- Démangeaisons		

Question 3 : La douleur est-elle localisée dans un territoire ou l'examen clinique met-il en évidence :

	OUI	NON
1- insensibilité au toucher		
2- insensibilité à la pique		

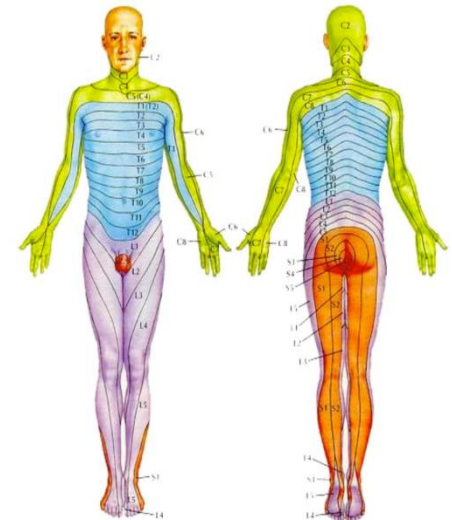
Question 4 : La douleur est-elle provoquée ou augmentée par ?

	OUI	NON
1- le frottement		

Les questions 3 et 4 sont remplies par le médecin pendant l'examen clinique.



Schéma des Dermatomes



Douleur Neuropathique : Evaluation, retentissement sur la qualité de vie

Contexte familial, social, atcd, mode d'apparition de la douleur, traitement, attentes du patient

Localisation de la douleur : interrogatoire, schéma

Type de douleur : Douleur continue, paroxysmes hyperalgiques
Douleur spontanée, provoquée

Impact fonctionnel :activité générale, la marche, le travail habituel, le sommeil

Impact de la douleur sur l'humeur, l'anxiété HAD, Beck

Soulagement apporté par le traitement

Quelques définitions...

La Neuroplasticité Centrale

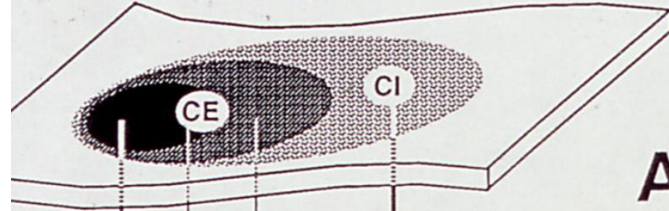
Réduction du seuil nociceptif = ALLODYNIE

Réponse exagérée à un stimulus nociceptif = HYPERALGESIE

Augmentation du temps de réponse à un stimulus bref = DOULEUR PERSISTANTE

Extension de la perception douloureuse et de l'hyperalgésie à des zones tissulaires non lésés = DOULEUR REFEREE et HYPERALGESIE SECONDAIRE

Champ cutané: -champ excitateur (CE)
-champ inhibiteur (CI)

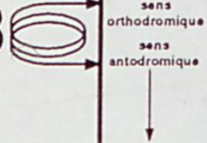


A




Cordons postérieurs

B



Thalamus
Formation réticulée

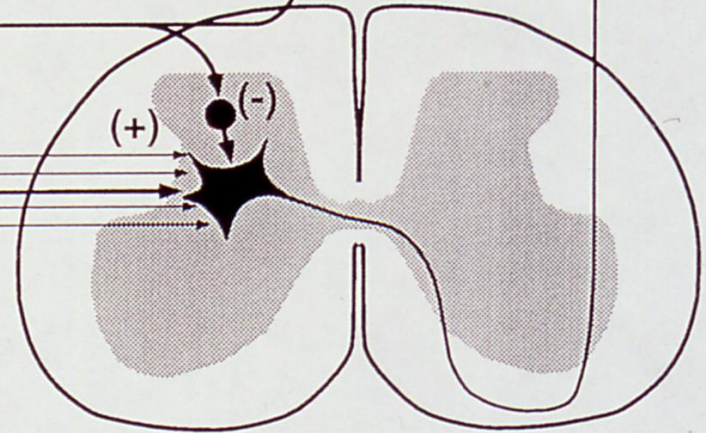
Champ viscéral



Champ musculaire

Fibres Aαβ : →

Fibres Aδ et C: →



Le traitement

En 1^{ère} intention monothérapie AD tricyclique (Amytriptilline) ou antiépileptique (Gabapentine, Pregabaline) ; faible dose et augmentation progressive

En 2^e intention Bi thérapie AD + AE

AD Tricyclique, IRSNA (Duloxetine, Milnacipran, Venlafaxine)

Douleurs mixtes

Tramadol

Opioides forts, avec précaution

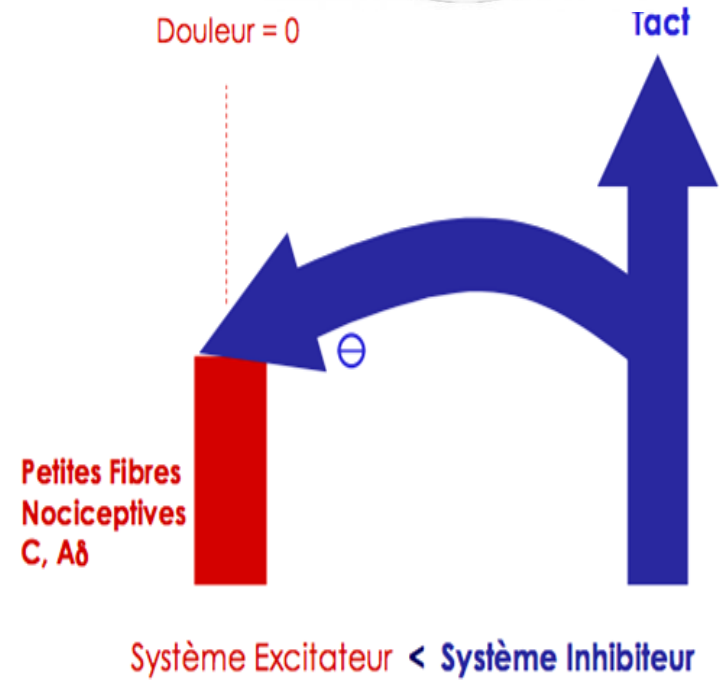
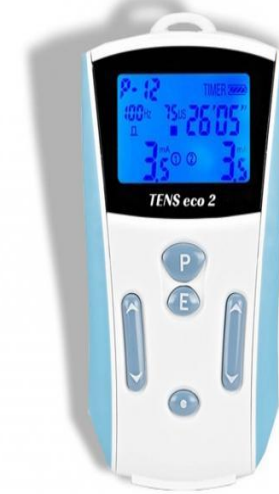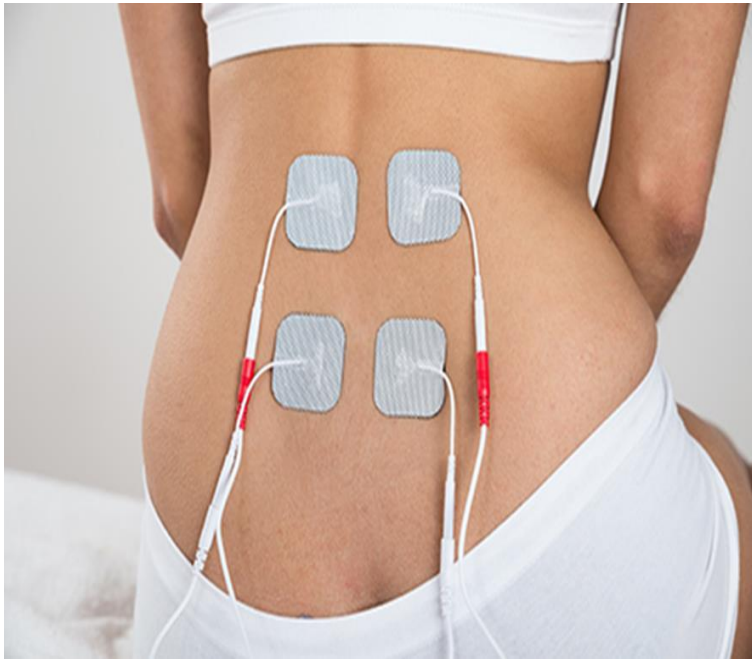
Zone allodynique localisée

DN Post zostérienne Emplâtre de Lidocaine

Emplatre de Capsaïcine

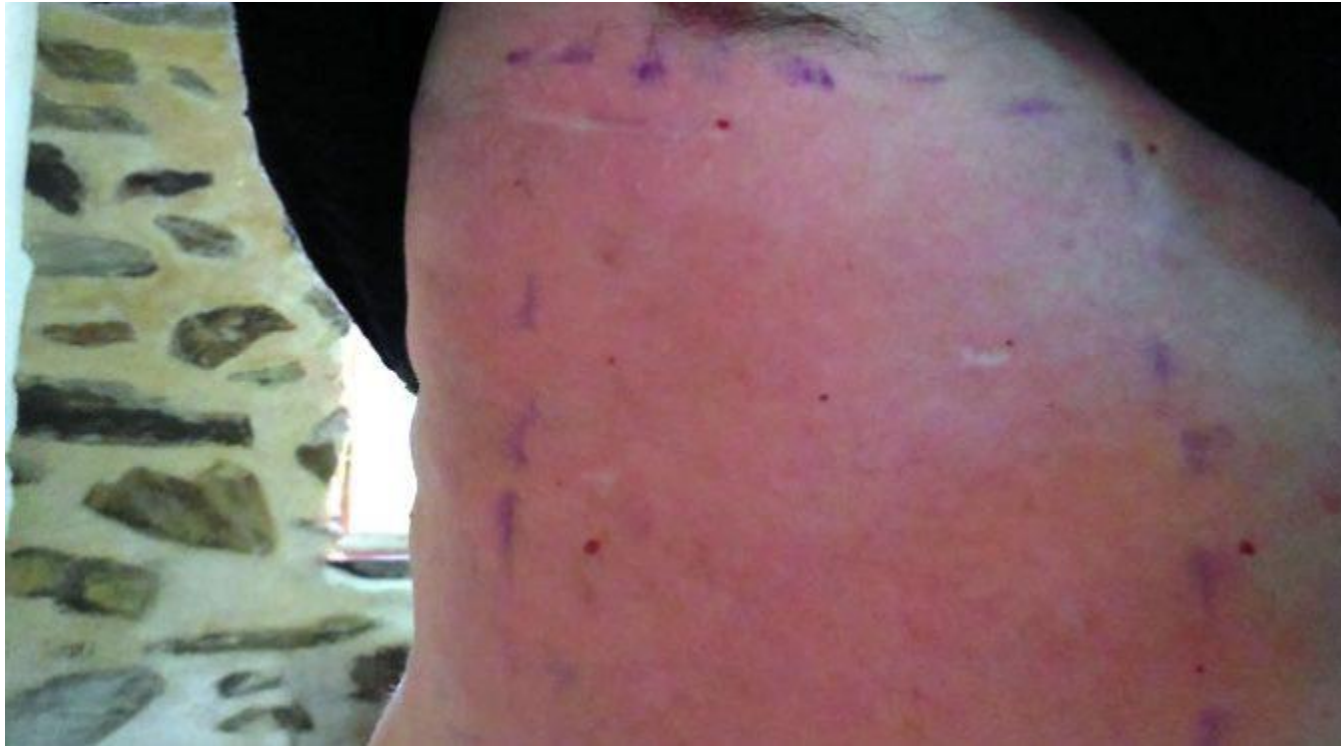Le TENS

Stimulation Transcutané dans le dermatome concerné
Théorie du Gate Control

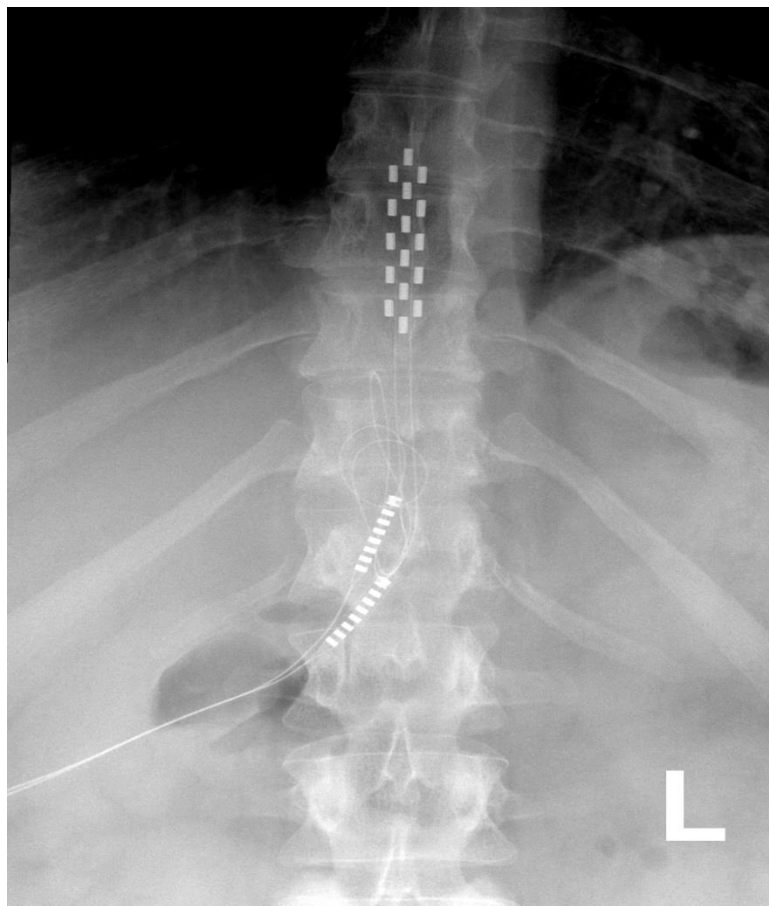


CAPSAICINE 8 %

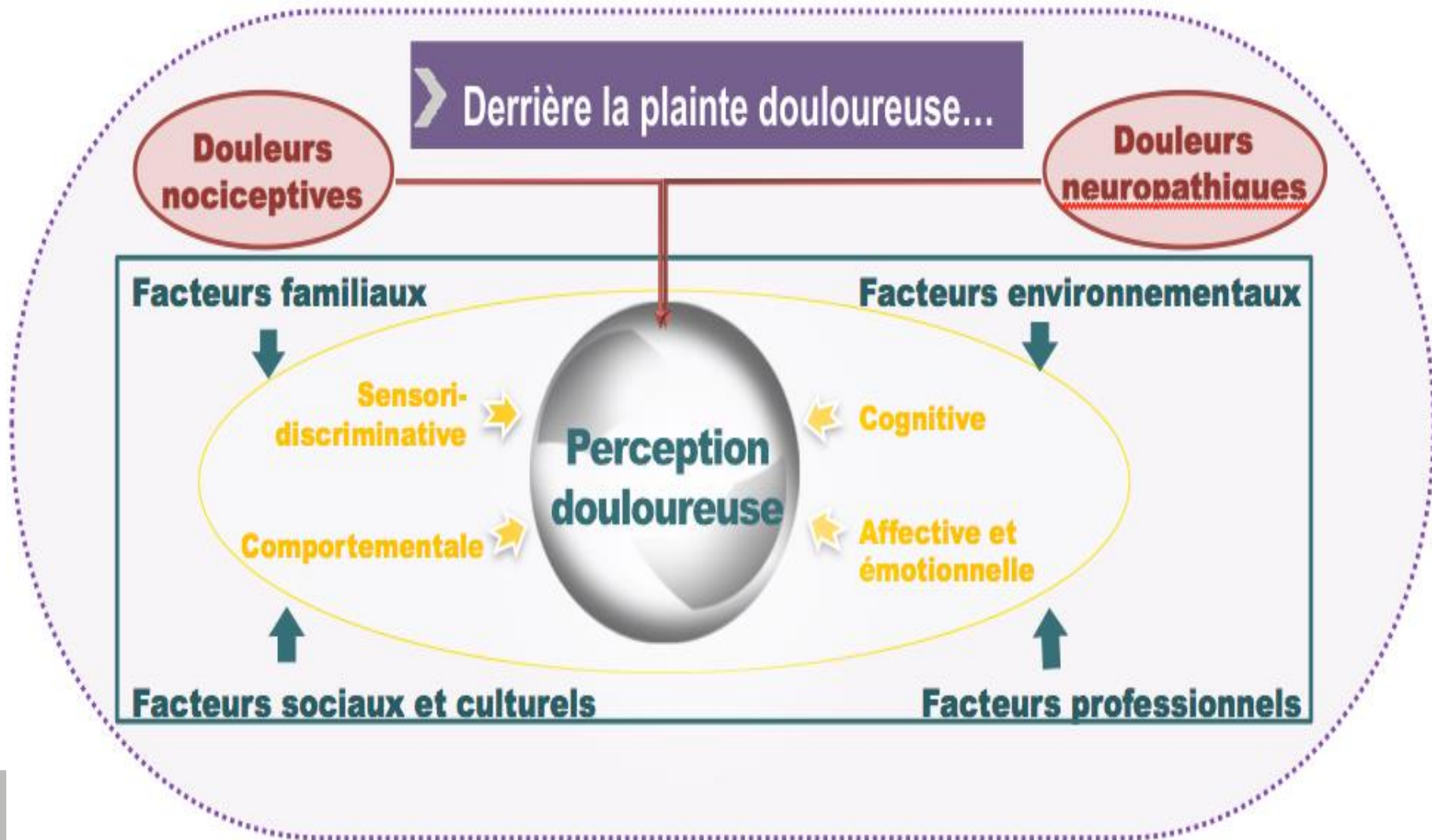
Désensibilisation des nocicepteurs, récepteur TRPV1



Neurostimulation medullaire



Le modèle bio-psycho-social



Le modèle bio-psycho-social

